...ne Medical Library
1887

Myxoma Chorii bei einem Zwillingsei.

Inaugural-Dissertation

zur

Erlangung der Doctorwürde

der

Hohen medicinischen Facultät

der

Grossherzoglich Hessischen Ludewigs-Universität zu Giessen

vorgelegt von

Max Kahn-Bensinger

approbirtem Arzt aus Mannheim.

Mit einer Tafel.

Giessen, 1887.

C. v. Münchow, Universitäts-Buch- & Steindruckerei.

Digitized by the Internet Archive
in 2026

https://archive.org/details/IA40154004_0321

Auf jedem Gebiete der Medicin kann man häufig die Wahrnehmung machen, dass, je grösser die Unkenntniss über das Wesen einer Krankheit ist, oder wenigstens lange Zeit war, dass desto zahlreichere Benennungen für dieselbe existiren.

So verhält es sich auch mit der Blasenmole, die wir als fabelhaftes Gebilde bei den älteren Autoren unter den Namen Mondkalb, Mohnkalb, Teufelsbrut, Kielkopf, Sonnenkind, Nierenkind u. s. w., bei den neueren Schriftstellern als Trauben- oder Blasenmole (Mola hydatidosa, vesicularis, cystica, botryoides, s. racemosa) vorfinden.

Erwähnt finden wir den Namen Mola schon bei Hippokrates, Aristoteles und Galen, doch verstanden diese darunter die sogenannten Blut- oder Fleischmolen.

Der Blasenmole selbst wird zuerst im 16. Jahrhundert von Schenk von Grafenberg Erwähnung gethan, ohne dass besagter Autor irgend eine Vorstellung dieses Gebildes hatte.

Noch im folgenden Jahrhundert erzählten die Autoren[1]) von mit Thiergestalt begabten, lebenden Molen mit Schnäbeln, Augen etc.

Kerkring[2]) erkannte ein fischähnliches Gebilde für ein krankes Ei.

---

[1]) Lamzweerde S. 138. — Misc. N. C. Ann. I, 1.

[2]) Specilegium anat. 1670, S. 184.

Eine Mola flamea, die, mit Geräusch hervorbrechend, die Hände der Hebamme verbrannte, findet sich bei C. Gemma[1]).

Auch Molae volatiles (Suygers), abgebildet von Bartholini[2]), wegen ihrer Flugorgane von Cunradt[3]) zu den Monstris gerechnet, sollen in Dänemark nicht selten sein[4]).

Windmolen werden ebenfalls hie und da ohne genaueren Nachweis erwähnt; diesen abenteuerlichen Namen leitet man offenbar ab von gasförmigen Zersetzungsprodukten innerhalb der Eihülle.

Die arabischen Aerzte unterschieden bereits zwei Arten von Molen, nämlich Molae verae, worunter sie jegliches entartete Abortivei und Molae falsae, worunter sie alle Tumoren des Uterus und seiner Appendices zusammenfassten.

Die Kenntnisse in der Embryologie waren damals noch ausserordentlich gering, die Geburtshülfe ruhte vorzugsweise in den Händen von mehr oder minder unwissenden Hebammen. So dürfen wir uns nicht wundern, dass erst die neuere Zeit in Bezug auf die Blasenmole Klarheit geschaffen hat.

Nachdem noch bis in die vierziger Jahre dieses Jahrhunderts die Blasen der Hydatidenmole vielfach für Entozoën gehalten wurden, hat Ruysch zuerst gelehrt, dass die Blasen aus einer „Verdünnung der Gefässe“ hervorgingen, eine Ansicht, die bis auf Velpeau[5]) für allgemein giltig anerkannt wurde.

Dieser erkennt bereits die Zotten des Chorion als Sitz der Degeneration an und vergleicht diese pathologische Veränderung desselben „mit einem mit Flüssigkeit getränkten Schwamme“.

Nach ihm sind die Zotten in früherer Zeit gefässlos, solid, an den Enden mit Anschwellungen oder Granulationen bedeckt,

---

[1]) Chosmograph. VII, 1.
[2]) M. N. C. II, 160.
[3]) Diss. de Mola. Altdorf 1703.
[4]) Nebel, Diss., Gissae 1761.
[5]) Ovologie S. 10.

welche sich mit stärkerer Verzweigung vermehren, um im normalen Zustand zu verschwinden, obgleich man deren noch in der Geburtsperiode findet.

Gierse [1]) war nun der erste, der die Anomalie der Chorionzotten genauer untersuchte. Er verlegt den Ursprung der Erkrankung in das Endochorium und weist nach, dass der Vorgang nur eine Hypertrophie der Zotten darstelle, welche später oedematös geworden wären.

Erst Virchow [2]) wies nach, dass die hypertrophirten Zotten der von ihm Myxoma cystoides der Chorionzotten genannten Erkrankung „aus einer Fortsetzung desselben Schleimgewebes bestehen, welches die Gallerte des Nabelstranges bildet".

Er betrachtet den Process als einen irritativen, der mit starker Kern- und Zellenwucherung im Endochorium beginnt, nachdem dieses in das Exochorium hineingewuchert ist [3]). Die neugebildeten Zellen zerfallen dann wieder unter fettiger oder schleimiger Degeneration, oder, was das häufigste ist, sie bleiben erhalten. Dann tritt in der Intercellularsubstanz eine sehr starke Schleimanhäufung ein, wodurch die ganze Zelle stark vergrössert wird.

Da nun diese Degeneration nicht gleichmässig vor sich geht, sondern an einzelnen dazwischen liegenden Stellen das spärliche Bindegewebe nur einfach hyperplastisch wird, so gewinnt die ganze Neubildung das bekannte weintraubenartige Aussehen. Die einzelnen Blasen, die alle gestielt aufsitzen, zeigen bei verschiedener Grösse eine weissgraue Farbe und entleeren beim Anstechen eine durchsichtige, bisweilen leicht opalescirende, zähflüssige Masse, die deutliche Mucinreaktion giebt.

Die Ansichten über das ursächliche Moment dieser myxomatösen Degeneration des Chorions sind bis heute noch getheilt.

---

[1]) Verhandlungen der Gesellschaft für Geburtshülfe. Berlin 1847.

[2]) Würzburger Verhandlungen, Bd. II, S. 161.

[3]) Virchow: Die krankhaften Geschwülste, 1863, S. 410.

Während man früher annahm, dass die erwähnte Myxombildung durch Traumen aller Art entstehe (so soll in dem später erwähnten Fall von Pichon neben einem Sturz auf der Strasse Misshandlung die Ursache gewesen sein; Grailey Hewitt[1]) berichtet mehrere ähnliche Fälle von Traumen, die der Ausstossung von Molen vorausgingen), sucht Virchow die Erkrankung „in einer Reizung, die vom mütterlichen Blut direkt übertragen wird".

Dafür sollen die Fälle sprechen, in denen mehrere Male hintereinander Blasenmolen geboren wurden, was aber, nach unserer Ansicht, der später erwähnten Martin'schen Theorie zur Stütze dienen dürfte, weil doch sicherlich bei ein und demselben Individuum aus irgend welcher Ursache stets anormale Ovula producirt werden können.

So berichtet Dr. Steinberg[2]) von einer Frau, die kurz hintereinander, jedesmal im 4. Monat, mit Traubenmolen niederkam.

Einen ähnlichen Fall erwähnt Ashby. G. Osborn[3]) bei einem 17jährigen Mädchen, das 3 Molen hintereinander gebar.

In anderen Fällen, wie deren Bloch[4]) eine Anzahl zusammengestellt hat, wurden bestimmte Genitalerkrankungen nachgewiesen.

Diesen Ansichten gegenüber steht Eduard Martin.

„Nach ihm liegt die Erkrankung im Foetus, resp. im Ei selbst."

Beweis dafür ist das häufige Fehlen oder die vollständige Verkümmerung der Frucht. Dies spricht nun zwar nicht gegen die Virchow'sche Theorie, denn der Foetus kann secundär ver-

[1]) Lancet VI, 25. XII, 63.
[2]) Schmidt's Jahrb. 1835, IV. B. S. 296.
[3]) Schmidt's Jahrb. 1865, 125. B. S. 78.
[4]) Bloch: Die Blasenmole. Freiburg 1869.

kümmert oder ganz resorbirt sein, da ja alle Blutzufuhr dem Neugebilde zu Gute kommt.

Es fusst die Martin'sche Ansicht auch wohl darauf, dass die Blasenmole vorzugsweise bei älteren und mehrgebärenden Frauen vorkommt. (Nach der Bloch'schen Tabelle über 50 Fälle von Hydatidenmole kamen auf das 30—40. Jahr 20 Fälle = 40 %, bei anderen 27 Fällen finden sich nur 4 Primiparae.)

Schröder[1]) erwähnt, dass er neben einem 17jährigen Mädchen bei einer 50jährigen und sogar bei einer 53jährigen Frau Blasenmolen beobachtet habe. Aehnliche Fälle fand Louis Mayer[2]) und Andere.

Zu erwähnen wäre auch noch der bei Schröder citirte Fall von Stricker[3]), der einen authentischen Fall von Menstruatio praecox und Geburt von Blasenmole im 9. Lebensjahr berichtet.

Diese genannten Fälle können wir damit zu erklären versuchen, dass in der Zeit vor und jenseits der Geschlechtsblüthe die Ovarien in ihrer Produktionsfähigkeit irgend welche Einbusse erleiden und dadurch Ovula produciren, die jedenfalls jeglicher Entartung leichter anheimfallen, als die in der vollen Geschlechtsblüthe entwickelten.

Aehnlich können auch andere Allgemeinerkrankungen auf die Ovulation einwirken, wie z. B. chronische Nephritiden, Vitium cordis etc.

Die Hauptstütze der Martin'schen Ansicht ist aber jedenfalls die, dass neben Blasenmole normale, bisweilen sogar lebende Früchte, geboren werden können. Eine vollständig circumscripte Erkrankung der Uterusmucosa in solchen Fällen anzunehmen, ist wohl nicht gerechtfertigt.

---

[1]) Schröder: Geburtshülfe. Bonn 1884. S. 442.
[2]) Virchow-Hirsch, Jahresber. 1875. II. S. 595.
[3]) Virchow's Archiv, Bd. 78, S. 193.

Solche Fälle von Zwillingsschwangerschaft combinirt mit Mole finden wir wiederholt.

Melcieul[1]) erwähnt einen Fall, wo neben sehr grossen Mengen von Hydatidenblasen ein lebendes Kind geboren wurde.

In einem ähnlichen Falle von Hubbauer[2]) wurden von einer Viertgebärenden zwei aneinanderhängende Früchte im zweiten Monat mit unversehrten Eihüllen geboren, von denen die eine einen ausgebildeten Foetus, die andere eine Blasenmole enthielt.

Pichon[3]) berichtet von einer solchen Zwillingsgeburt, wo das normal ausgebildete, aber todte Kind im 8. Monat drei Tage nach der Ausstossung einer grossen Mole in der Glückshaube geboren wurde.

Hierher gehört auch wohl der Fall von Dumonceau[4]), wo von einer im 8. Monat befindlichen Zehntgebärenden zuerst ein Akephalus mit Nabelschnur geboren wurde.

Diesem folgte 5 Tage später ein zweiter Foetus, der durch die Wendung entfernt wurde. Während dieses Eingriffs fand sich noch eine Blasenmole von beträchtlichem Umfang.

Durch die Güte des Herrn Prof. Dr. Kaltenbach und des Herrn Prof. Dr. Boström bin ich nun in der Lage, einen ebenfalls hierhergehörigen Fall und eine Beschreibung des bei der Obduction gewonnenen Präparates zu veröffentlichen.

M. K. B., 40 J. alt, Bauersfrau aus N., wurde am 24. Nov. 1885 in die Giessener gynäkologische Klinik aufgenommen wegen anhaltender Blutungen und seit einiger Zeit eingetretener starker Ausdehnung des Abdomens, verbunden mit Athemnoth.

---

[1]) Schmidt's Jahrbücher 1854. 81. Band. S. 213.

[2]) Zeitschrift für Wundärzte und Geburtshelfer 1863. XVI. 3. S. 186.

[3]) Gazette des Hôp. 40. 1864.

[4]) Dr. M. Bloch: Die Blasenmole. Freiburg 1869, S. 13.

Aus der Anamnese lässt sich nur hervorheben, dass Patientin 4 normale Geburten und Puerperien durchmachte, stets regelmässig und stark menstruirt war und in der Intermenstrualzeit starken Fluor hatte.

Letzte Menses waren am 17. Juli 1885. Mitte September stellte sich eine Blutung ein, verbunden mit Abgang von Klumpen und Fetzen.

Diese war 3 Wochen lang sehr stark, wurde dann schwächer, ohne ganz aufzuhören.

In dieser Zeit schwollen die Beine und der Leib auffallend an, so dass Patientin klinische Hülfe aufsuchte.

Der am 26. XI. 1885 aufgenommene Status präsens ergab Folgendes:

Mittelgrosse, kräftige Person von starkem Knochenbau und anämischem Aussehen. Die Muskulatur ist gut entwickelt. Es besteht hochgradige Dyspnoe.

Die Brüste sind klein und schlaff, der Warzenhof nur mässig pigmentirt, die Warze gut abgesetzt.

In den Beckenmassen nichts Abnormes.

Starkes Oedem der unteren Extremitäten und Bauchdecken. Letztere ausserordentlich gespannt, weiss glänzend, an den Inguinalfalten und über der Crista Ossis Ilei sackförmig vorgebuchtet; zahlreiche alte Striae. Die Linea alba ist nur wenig pigmentirt, der Nabel verstrichen.

Bei der Palpation des Abdomens lässt sich ein nach dem Beckeneingang in continuirlichem Zusammenhang stehender Tumor von prall elastischer Consistenz abgrenzen, der vollständig glatt ist und seiner Gestalt und Lage nach einem vergrösserten Uterus entspricht. Perintorisch lässt sich die typische convexe Linie, die dem Fundus uteri entspricht, nachweisen.

Bei Lagewechsel tritt bei der Percussion keine Schallveränderung ein.

Foetaltheile sind nicht nachweisbar.

Am Herzen ist der Spitzenstoss nach links von der Mamillarlinie nachweisbar, die Dämpfung des Herzens nach allen Seiten hin vergrössert.

Die Auscultation der Lunge ergiebt, neben abgeschwächtem Athmen, leichte Rasselgeräusche; am Herzen hört man nach aussen

von der Mamillarlinie ein starkes systolisches Blasen, desgleichen an der Valvula tricuspidalis; der 2. Pulmonalton ist sehr verstärkt.

Der Urin ist dunkel, bräunlich gefärbt, hochgestellt und enthält grosse Mengen von Eiweiss und Harncylindern. Seine Menge ist am 27. XI. auf ca. 250 gr. pro die herabgesetzt.

Patientin wurde bis zur genauen Exploration behandelt mit geeigneter Hochlagerung und Digitalisinfus, ausserdem wurde eine sorgfältige Desinfection der Vagina vorgenommen.

Die Vergrösserung des Uterus unter Ausbleiben der Menses wies auf Gravidität hin. Das unaufhaltsam rasche Wachsthum — die letzte Menstruation war am 17. Juli, und doch entsprach die Ausdehnung des Abdomens dem 6—7. Monat — aber liess sich nur durch Annahme einer myxomatösen Degeneration des Eies oder durch Hydramnios, eventuell eines Zwillingseies erklären. Die Blutungen machten erstere Diagnose wahrscheinlicher.

Die Oedeme der unteren Extremitäten und der Bauchdecken, die chemische Untersuchung des Harns, die mikroskopische Untersuchung seines Sediments führen auf interstitielle Nephritis, das percutorische und auscultatorische Ergebniss am Herzen auf consecutives oder organisches Vitium cordis und Hydropericard hin.

Bei der am 27. XI. vorgenommenen combinirten Untersuchung wurden die Muttermundslippen succulent und aufgelockert, der Muttermund geschlossen gefunden.

Da von der Fortdauer der Gravidität die ernsteste Lebensgefahr mit Rücksicht auf die Erkrankung von Nieren und Herz und die Blutungen bedingt war, wurde die Einleitung des künstlichen Aborts beschlossen und am 27. XI. 1885 Vormittags unter antiseptischen Cautelen durch Einlegen einer elastischen Bougie ausgeführt.

Dabei stellt sich sofort eine starke Blutung ein, auch drängen sich nun einzelne Blasen dem untersuchenden Finger entgegen. Damit stand nun zunächst die Diagnose einer Blasenmole fest.

Auf ausgiebige Ausstopfung des Cervicalkanals mit Salicyl-Wattebäuschen stand die Blutung.

Im Laufe des Vormittags werden die Wehen verstärkt und dadurch treten unter Zunahme der Dyspnoe Anfälle von Herzschwäche auf, welche durch subcutane Applikation von Analepticis (Aether, Moschus) und Darreichung von Weinklysmen bekämpft

werden. Nachmittags 3 Uhr werden durch die Wehen die Tampons herausgetrieben. Die Blutung wird sehr profus, steht aber auf Erneuerung der Tamponade.

Der Muttermund ist gut durchgängig, die Portio verstrichen.

Neben den mit Blutcoagulis zusammengeballten Blasen fühlt man jetzt aber auch einen Foetaltheil von der Grösse einer Kinderfaust.

Da somit neben myxomatöser Degeneration des Eies ein Foetus nachgewiesen wurde, so lag entweder partielle myxomatöse Degeneration der Placenta oder Zwillingsschwangerschaft vor.

Um jetzt stärkere Wehenthätigkeit anzuregen und den Inhalt des Uterus möglichst lange intakt zu erhalten, wird der Kolpeurynter eingelegt.

Während dieser Manipulationen klagt Patientin über heftige Schmerzen bei jeder Berührung des Uterus, die bald darauf sistiren. Puls voll und kräftig. Dyspnoe nimmt ab (1 Spritze Ergotinum Nienhaus).

Abends 6 Uhr befindet sich die Kranke verhältnissmässig wohl. Puls voll und kräftig, circa 110. Temp. 37,6 ° Cels.

Die Wehen nehmen zu und desshalb wird der Kolpeurynter entfernt. Dabei zeigte sich der oben erwähnte Foetaltheil als Kopf.

Er füllt das Orificium externum ganz aus, so dass die Ränder seiner Knochen vor dem Muttermund fühlbar sind. Kolpeurynter wird wieder eingelegt. 12 Uhr Nachts Status idem. Patientin klagt über heftiges Durstgefühl. Puls 146.

Am 28. XI. 2 Uhr Morgens werden die Wehen ausserordentlich stark und anhaltend. Schmerzen im Leibe und abermalige heftige Athembeschwerden treten auf. Daher Entfernung des Kolpeurynters.

Um 3 Uhr erfolgt die Ausstossung der Frucht ohne jegliche Schwierigkeit, darauf entleert sich aus dem Uterus ca. 1/4 Liter Blasenmole mit Blut vermischt.

Der Foetus ist vollständig macerirt und riecht aashaft. Seine Länge entspricht etwa dem 4. Monat. Die Nabelschnur ist vollständig mumificirt.

Ein Versuch, die immer neu hervortretenden Blasenmassen nun zu entfernen, erwies sich bei der relativ schlechten Zugänglichkeit des noch enorm dilatirten Uterus als aussichtslos und

musste überdies wegen desolaten Allgemeinzustandes der Patientin bald aufgegeben werden. Darreichung von Analepticis.

Die Dyspnoe nimmt zu, und ohne dass ein neuer nennenswerther Blutabgang eintrat, erlag Patientin Morgens $7.^{30}$ ihrer Athemnoth und Herzschwäche.

Die am 28. XI. 1885 vorgenommene Autopsie ergab folgenden Befund:

Mittelgrosse, ziemlich kräftig gebaute, weibliche Leiche.

Die Haut sehr bleich, mit äusserst geringen blassen Todtenflecken. Starke Starre.

Die unteren Extremitäten, besonders die Unterschenkel und die Malleolengegend, stark ödematös, auch die abhängigen Theile der unteren Rumpfhälfte etwas ödematös.

Der Unterleib ziemlich stark aufgetrieben, an der Bauchhaut zahlreiche Dehnungsstreifen.

Die äusseren Geschlechtstheile geschwollen, geröthet; aus der klaffenden Vulva hängt ein dunkelbraunroth gefärbtes klumpiges Blutgerinnsel hervor.

Das Unterhautzellgewebe wenig fettreich. Die Muskulatur gut entwickelt, sehr blass, braungelblich, mit schlaffer Faser.

Die Mammae nicht sehr stark entwickelt, der Warzenhof dunkel pigmentirt.

Das Fettgewebe reichlich entwickelt; die Drüsensubstanz weich, röthlichgrau gefärbt, bei Druck spärliche, dünne, gelbliche Flüssigkeit entleerend.

Nach Zurückschlagen der Bauchdecken entleert sich eine geringe Menge (circa 500 Ccm.) klarer seröser Flüssigkeit.

Der Uterus vergrössert, ragt ziemlich stark in das grosse Becken. Das Peritoneum und die Lage der Organe normal.

Milz normal gross, aussen glatt, die Substanz mässig derb, auf dem Durchschnitt sehr blass, braunroth, mit spärlicher Pulpa. Nebennieren normal gross, die Substanz leicht zerreisslich, blassgelblich.

Die Nierenvenen schlaff gefüllt mit dünnflüssigem Blut, die Nierenarterien dünnwandig, leer.

Die Ureteren dilatirt, bis kleinfingerdick.

Beide Nieren etwas vergrössert. Die Kapsel leicht und glatt

lösbar, die Oberfläche glatt; auf meist dunkel grauröthlichem Grunde mit zahlreichen kleinen Venensternen, vereinzelte kleine seröse Cysten; zahlreiche verschieden grosse, verwaschene, bräunlich rothe Hämorhagien und ziemlich ausgebreitete, punktförmige, gelblich opake Flecken.

Auf dem Durchschnitt das Gewebe mässig blutreich, die Corticalis etwas verbreitert, röthlichgrau gefärbt, mit zahlreichen Blutungen und gelblich opaken Streifen und Flecken. Die Columnae Bertini verbreitert, die Pyramiden blass, normal. Das Nierenbecken erweitert, die Schleimhaut desselben blass.

Uterus stark vergrössert, 24 cm lang, 18 cm breit und dick, walzenförmig. Aussen die Serosa vollkommen glatt und normal. Die Substanz des Uterus sehr schlaff, auf dem Durchschnitt (von vorn nach hinten) mässig blutend, weich und im Grossen und Ganzen 1—2 cm dick. Die Uterushöhle stark erweitert, mit einem grossen Convolut von grauweissen und bläulich gefärbten cystischen Gebilden ausgefüllt, zwischen denen geronnene Blutmasse sich vorfindet. An der hinteren Wand mehr nach unten sitzt die Placenta, von der sich die hier noch restirende Eihaut nach oben, d. h. nach dem Fundus uteri hin erstreckt und hier in die Cystenmasse übergeht. Zwischen der Placenta und den cystischen Massen, in dem fast faustgrossen Hohlraum (Fruchtsack des normal entwickelten Foetus) grössere, fest geronnene, klumpige Blutmassen. Solche und zum Theil andere cystische Gebilde ragen aus dem erweiterten Cervix in die Scheide und in die Vulva hinein. Die Scheidenschleimhaut geschwollen, glatt, mit Blut bedeckt.

Die Tuben normal. Die Ovarien gross, aussen glatt, ödematös. Im rechten Ovarium das Corpus luteum verum.

Magen etwas von Gasen aufgetrieben, enthält nur wenig wässrige Speisereste. Die Schleimhaut blass.

Gallenblase, Gallengänge normal. Pfortader und untere Hohlvene mit flüssigem, dunklem Blute schlaff gefüllt.

Die Leber normal gross, aussen glatt. Substanz auf dem Durchschnitt äusserst anämisch, sehr blass, graubraun, wenig marmorirt. Das Zwerchfell bds. an der 5. Rippe.

In beiden Pleurahöhlen sehr reichliche Mengen klare Flüssigkeit, beide Lungen sehr anämisch, fast vollkommen blutleer, beide Unterlappen stark comprimirt, blassgrau, zähe.

Der Herzbeutel stark ausgedehnt, enthält sehr reichliche Mengen einer klaren, serösen Flüssigkeit.

Das Herz von normaler Grösse, aussen wenig fettreich, ungemein schlaff. In beiden Ventrikeln und den Vorhöfen nur sehr spärliche Massen dünnflüssigen, blassen, wässrigen Blutes. Die Muskulatur beider Ventrikel normal dick, enorm schlaff und äusserst blass, gelbbraun gefärbt. Sämmtliche Klappen vollkommen zart und normal.

(Die Brustsektion musste unvollständig gemacht werden. Die Organe wurden durch das Zwerchfell herausgenommen, ohne den Thorax zu eröffnen.)

Die mikroskopische Untersuchung der Nieren ergab das typische Bild der chronischen parenchymatösen, hämorrhagischen Nephritis.

Die pathologisch-anatomische Diagnose ergäbe also:

Traubenmole des Uterus.

Puerperaler Uterus.

Doppelseitige chronische parenchymatöse, hämorrhagische Nephritis.

Dilatation des Nierenbeckens.

Hochgradiger Hydrothorax, Hydropericard, Ascites und Anasarca.

Schlaffes anämisches Herz. Dünnes, wässriges Blut.

Hochgradige allgemeine Anämie.

Zum Schlusse dieser Abhandlung wird es vielleicht angebracht sein, noch etwas über Diagnose, Therapie und Prognose der Blasenmole vorzubringen.

Die Diagnose der genannten Erkrankung ist sehr schwer, und ist die Gravididät erst von kurzer Dauer, kaum jemals zu stellen. Bei Complication mit Gemellis verhält es sich ebenso.

Ist dagegen der Uterus auffallend rasch gewachsen, hat er eine Grösse erreicht, die den betr. Schwangerschaftsmonat bei weitem überragt, fühlt er sich weich an, treten Blutungen und Abgang von seröser Flüssigkeit öfter oder dauernd ein,

fehlt jeder Nachweis einer Frucht, so können wir immerhin eine Molenschwangerschaft annehmen.

Sind, wie dies dem Arzt wohl meistens vorkommt, wenn man seine Hülfe in Anspruch nimmt, bereits Wehen aufgetreten, und werden durch diese einzelne Blasen oder ganze Conglomerate ausgestossen, so kann die Diagnose mit aller Bestimmtheit aufgestellt werden.

Diese Erscheinung ist jedenfalls die prägnanteste und wichtigste bei dem Myxom, weil sie uns in jenen Fällen, wo normale Gravidität mit Blasenmole combinirt vorhanden ist, wie in unserem Falle, allein die sichere Diagnose stellen lässt.

Ist eine Blasenmole bestimmt constatirt, so wird man heutigen Tags von jeder inneren Darreichung von Mitteln wie Bromkali [1]) oder chlorsaures Kali [2]), die sich früher einen Ruf als therapeutisches Mittel gegen Hydatidenmole erworben haben, absehen, sondern den Uterus möglichst rasch und möglichst in toto entleeren.

Dies erreichen wir durch die Einleitung der künstlichen Frühgeburt, und zwar am sichersten und gefahrlosesten durch die Scheidentamponade oder Dehnung des Cervicalkanals.

Treten dabei heftige Blutungen auf, so tamponirt man die Scheide am besten mit dem Kolpeurynter.

Ist aber der Cervicalkanal gut durchgängig, dann ist die manuelle Entfernung des Myxoms das Rathsamste; natürlich ist dies Verfahren nur ausführbar bei kleineren Molen, wo der Uterus bis zum Fundus leicht zu betasten ist.

Die Nachbehandlung muss die wie bei jeder Puerpera sein. Ist die Schwäche und Anämie nach starken Blutungen beträchtlich, so wird sich natürlich die Behandlung auch darauf erstrecken.

---

[1]) Beaufort: Virchow-Hirsch's Jahresber. 1870. II. S. 521.
[2]) Cuthbert: Virchow-Hirsch's Jahresber. 1869. II. S. 595.

Da sich aber erfahrungsgemäss nach der Geburt einer Blasenmole der Uterus langsamer involvirt als nach einer normalen Geburt, so ist der Wöchnerin längere Bettruhe auf jeden Fall anzurathen.

Die Prognose ist im Ganzen keine günstige zu nennen, die noch in jedem Falle durch stärkere oder schwächere Blutungen und sonstige Erkrankungen der Gravida modificirt werden muss. Auf jeden Fall ist die Prognose ungünstig, wenn die Mole einen entschieden destruirenden Charakter angenommen hat.

Hierher gehören die Fälle von Volkmann [1]), Waldeyer [2]) und Krieger [3]).

Hier waren die Blasen in das Uterusparenchym hineingewachsen und hatten dasselbe usurirt.

In den beiden ersten Fällen sah man bei der Autopsie die einzelnen Blasen durch den serösen Uterusüberzug und die noch restirende ganz dünne Uteruswand hindurchschimmern, bei Krieger war es sogar zur vollständigen Ruptur und tödtlichen Peritonitis gekommen.

Aehnlich, wenn auch nicht ganz so schlimm, verhält es sich mit den ausserordentlich grossen Traubenmolen, die, wie in unserem Falle, nur mit den allergrössten Gefahren für die Mutter sich lösen lassen.

Zum Schlusse gestatte ich mir, meinen verehrten Lehrern, Herrn Prof. Dr. Kaltenbach und Herrn Prof. Dr. Boström, für die freundliche Ueberlassung des Materials, sowie auch für die liebenswürdige Unterstützung bei dieser Arbeit meinen verbindlichsten Dank auszusprechen.

---

[1]) Virchow-Hirsch's Jahresber. 1868. I. S. 146 und 1868. II. S. 627.
[2]) „ „ 1868. II. S. 627.
[3]) „ „ 1870. II. S. 521.

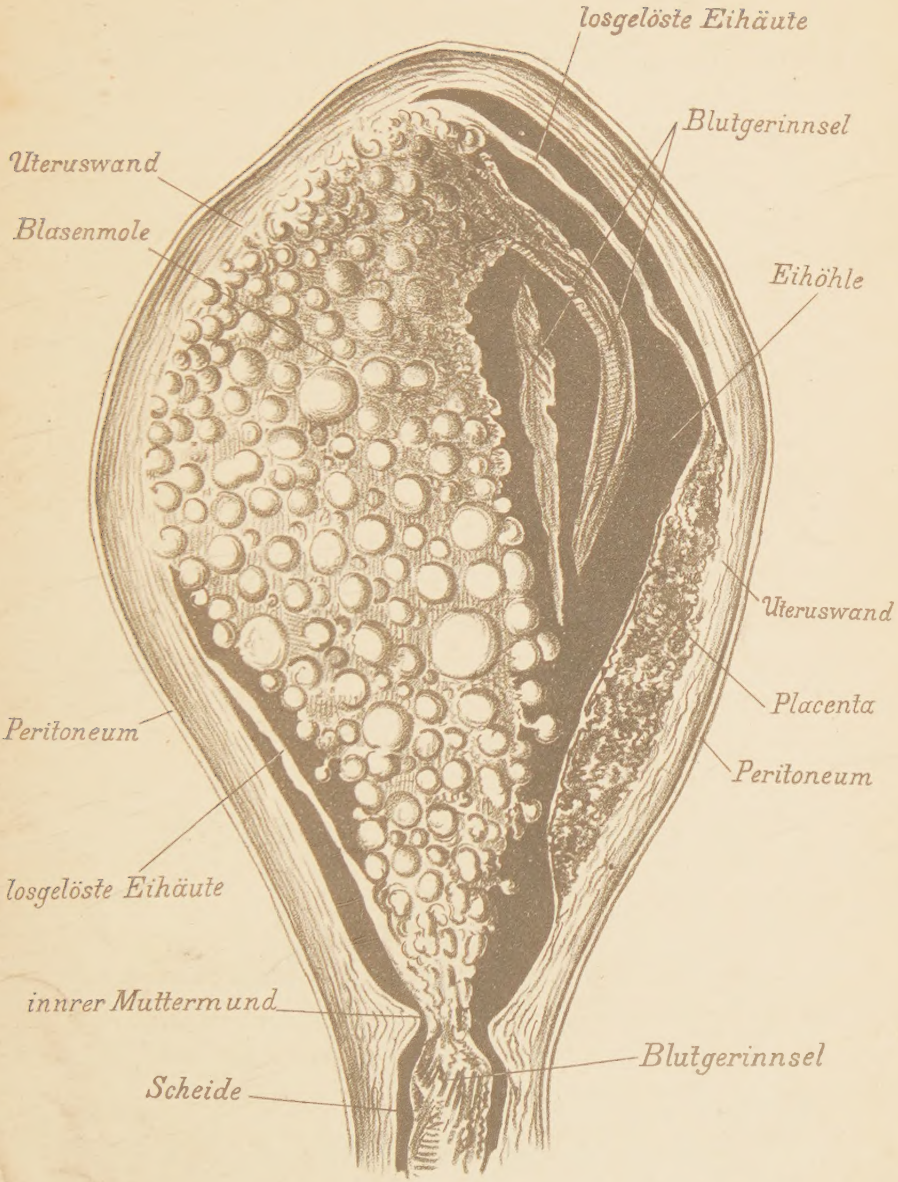
losgelöste Eihäute
Blutgerinnsel
Uteruswand
Blasenmole
Eihöhle
Uteruswand
Placenta
Peritoneum
Peritoneum
losgelöste Eihäute
innrer Muttermund
Blutgerinnsel
Scheide